

Jiří Mazánek

TRAUMATOLOGIE OROFACIÁLNÍ OBLASTI

2., PŘEPRACOVANÉ A DOPLNĚNÉ VYDÁNÍ



Upozornění pro čtenáře a uživatele této knihy

Všechna práva vyhrazena. Žádná část této tištěné či elektronické knihy nesmí být reprodukována a šířena v papírové, elektronické či jiné podobě bez předchozího písemného souhlasu nakladatele. Neoprávněné užití této knihy bude **trestně stíháno**.

Používání elektronické verze knihy je umožněno jen osobě, která ji legálně nabyla a jen pro její osobní a vnitřní potřeby v rozsahu stanoveném autorským zákonem. Elektronická kniha je datový soubor, který lze užívat pouze v takové formě, v jaké jej lze stáhnout s portálu. Jakékoliv neoprávněné užití elektronické knihy nebo její části, spočívající např. v kopírování, úpravách, prodeji, pronajímání, půjčování, sdělování veřejnosti nebo jakémkoliv druhu obchodování nebo neobchodního šíření je zakázáno! Zejména je zakázána jakákoliv konverze datového souboru nebo extrakce části nebo celého textu, umístování textu na servery, ze kterých je možno tento soubor dále stahovat, přitom není rozhodující, kdo takovéto sdílení umožnil. Je zakázáno sdělování údajů o uživatelském účtu jiným osobám, zasahování do technických prostředků, které chrání elektronickou knihu, případně omezují rozsah jejího užití. Uživatel také není oprávněn jakkoliv testovat, zkoušet či obcházet technické zabezpečení elektronické knihy.



Prof. MUDr. Jiří Mazánek, DrSc. (nar. 1943), promoval na Fakultě všeobecného lékařství UK v Praze v roce 1965 – obor stomatologie, obor všeobecného lékařství na téže fakultě v rámci individuálního studijního plánu absolvoval v roce 1976.

V letech 1965–1967 pracoval jako obvodní stomatolog v OÚNZ Nymburk, v roce 1968 nastoupil zaměstnání na I. stomatologické klinice 1. LF UK a VFN Praha, kde tedy pracuje již 38 let. Na klinice pracoval jako sekundární lékař lůžkového oddělení, v roce 1986 byl ustanoven do funkce klinického asistenta, v roce 1983 obhájil kandidátskou dizertační práci, jako docent pro obor stomatologie habilitoval v roce 1988, v roce 1990 obhájil doktorskou práci a byl jmenován univerzitním profesorem v oboru.

V současné době zastává prof. Mazánek funkci přednosta Stomatologické kliniky 1. LF UK a VFN Praha, je vedoucím subkatedry orální a maxilofaciální chirurgie IPVZ, členem kolegia 1. LF UK, vědeckých rad Univerzity Karlovy a 1. lékařské fakulty UK.

V rámci postgraduální výchovy absolvoval v letech 1970–1971 stáž na Klinice plastické chirurgie 3. LF UK Královské Vinohrady v Praze, v roce 1984–1985 pracoval na oddělení maxilofaciální chirurgie ve Vídni, krátkodobé studijní pobyty absolvoval opakovaně ve Francii, Velké Británii, Spojených státech a bývalém Sovětském svazu.

Je členem Vědecké rady MZ ČR, členem České lékařské akademie, členem Čestné rady a Vědecké rady České stomatologické komory, České lékařské společnosti JEP a mezinárodních společností orální a maxilofaciální chirurgie. Je členem vědeckých rad časopisů Choroby hlavy a krku – Head and Neck Diseases, Progresdent a Prague Medical Report.

Odborná ocenění: Cena českého literárního fondu, Cena Československé lékařské společnosti JEP, Medaile za rozvoj 1. LF UK, Pamětní medaile Univerzity P. J. Šafářika v Košicích, Pamětní medaile Masarykovy univerzity v Brně a další.

V domácím a zahraničním písemnictví publikoval dosud 148 prací, je autorem 8 monografií a 7 vysokoškolských učebnic.

Nejcitovanější práce: Toman, J., Mazánek, J.: Nádory úst a obličeje. Praha, Avicenum 1982; Mazánek, J.: Nádory orofaciální oblasti. Praha, Victoria Publishing 1997; Mazánek, J.: Traumatologie orofaciální oblasti. Praha, Grada Publishing 1999; Mazánek, J., Urban, F. a kol.: Stomatologické repetitorium. Praha, Grada Publishing, 2003.

Prof. MUDr. Jiří Mazánek, DrSc.

**TRAUMATOLOGIE OROFACIÁLNÍ OBLASTI
2., přepracované a doplněné vydání**

Recenze:

Doc. MUDr. Milan Machálka, CSc.

MUDr. Zdeněk Jirousek, CSc.

© Grada Publishing, a.s., 2007

Obrázky č. 4, 12, 17, 18, 67a, 86, 97, 98, 104, 130 nakreslila Jana Nejtková.

Ostatní obrázky dodal autor.

Cover Photo © profimedia.cz, 2007

Vydala Grada Publishing, a.s.

U Průhonu 22, Praha 7

jako svou 2723. publikaci

Odpovědná redaktorka Mgr. Božena Bartošová

Sazba a zlom Blažena Posekaná

Počet stran 180 + 20 stran barevné přílohy

2. vydání, Praha 2007

Vytiskly Tiskárny Havlíčkův Brod, a. s.

Husova ulice 1881, Havlíčkův Brod

Kniha byla vydána za laskavého přispění společnosti Dentamed.

DENTAMED
když chcete víc

Názvy produktů, firem apod. použité v knize mohou být ochrannými známkami nebo registrovanými ochrannými známkami příslušných vlastníků, což není zvláštním způsobem vyznačeno.

Postupy a příklady v této knize, rovněž tak informace o lécích, jejich formách, dávkování a aplikaci jsou sestaveny s nejlepším vědomím autora. Z jejich praktického uplatnění ale nevyplyvají pro autora ani pro nakladatelství žádné právní důsledky.

Všechna práva vyhrazena. Tato kniha ani její část nesmějí být žádným způsobem reprodukovány, ukládány či rozšiřovány bez písemného souhlasu nakladatelství.

ISBN 978-80-247-1444-8 (tištěná verze)

ISBN 978-80-247-6359-0 (elektronická verze ve formátu PDF)

© Grada Publishing, a.s. 2011

Obsah

Seznam zkratek	9
Předmluva k 2. vydání	11
I. OBECNÁ ČÁST	13
1 Chirurgická anatomie orofaciální soustavy	15
1.1 Horní třetina obličeje	17
1.2 Střední třetina obličeje	17
1.3 Dolní třetina obličeje	17
1.4 Svaly obličeje	18
1.5 Cévní a lymfatické zásobení	18
1.6 Nervové zásobení	19
2 Etiologie a epidemiologie úrazů obličeje	20
3 Rozdělení čelistních úrazů	23
4 Vyšetření zraněného	25
4.1 Anamnéza	25
4.2 Celkové vyšetření	26
4.3 Zevní vyšetření zraněného	26
4.4 Vyšetření ústní dutiny	29
4.5 Skiagrafické vyšetření	30
5 Obecné zásady první pomoci u obličejových úrazů	32
5.1 Poranění (vulneratio nebo laesio traumatica)	32
5.2 První pomoc (first aid)	33
5.3 Okamžitá pomoc (immediate care)	34
5.4 Neodkladná péče (emergency care)	36
5.5 Péče následná	37
5.6 Péče o kritické stavy (intensive and critical care)	37
5.7 Polytrauma	37
5.7.1 Obecná pravidla léčebné taktiky polytraumat	38
5.8 Profylaxe tetanu	49
5.9 Profylaxe plynaté sněti	51
5.10 Hojení ran měkkých tkání	52
5.11 Hojení kostní rány	54
5.12 Poruchy hojení zlomenin	56
6 Anestezie při ošetřování obličejových úrazů	58
6.1 Anestezie místní	58

6.1.1	Anestezie povrchová	58
6.1.2	Anestezie infiltrační	58
6.1.3	Anestezie svodná	58
6.1.4	Anestezie kmenová	59
6.2	Anestezie celková	59
6.3	Analgesedace, analgezie	60
7	Všeobecné komplikace a následky obličejových úrazů	62
7.1	Komplikace časné	62
7.1.1	Krvácení	62
7.1.2	Asfyxie	65
7.1.3	Poranění CNS	71
7.1.4	Traumatický šok	73
7.2	Komplikace pozdní	74
7.2.1	Infekce	74
7.2.2	Traumatická osteomyelitida	75
7.2.3	Plicní komplikace	75
7.3	Následky obličejových úrazů	76
II.	SPECIÁLNÍ ČÁST	79
8	Poranění měkkých tkání obličeje	81
8.1	Obecné principy ošetření obličejové rány	81
8.1.1	Postupy ošetření	81
8.2	Klinické rozdělení obličejových ran	83
8.3	Poranění jazyka	85
8.4	Poranění slinných žláz	85
8.5	Popáleniny obličeje	86
8.6	Omrzliny obličeje	87
8.7	Mixty	87
8.8	Poškození rtg paprsky	88
8.9	Syndrom zmoždění (traumatická toxikóza, crush syndrom)	88
8.10	Syndrom tlakové vlny (blast syndrom)	89
8.11	Poškození atomovou energií	89
9	Úrazy zubů	91
9.1	Poranění závěsného aparátu zubu	91
9.1.1	Kontuze zubu	91
9.1.2	Subluxace zubu	91
9.1.3	Luxace zubu	92
9.2	Vlastní poranění zubu	93
9.3	Následky poranění zubů	94
10	Poranění čelistního kloubu	96
10.1	Luxace dolní čelisti	96
10.2	Kontuze a distorze čelistního kloubu	98

11	Přehled léčení čelistních zlomenin	99
11.1	Způsoby repozice úlomků	99
11.1.1	Repozice manuální (prsty rukou)	99
11.1.2	Repozice ortodontická	99
11.1.3	Repozice ortopedická	99
11.1.4	Repozice instrumentální (chirurgická, krvavá)	100
11.2	Způsoby fixace úlomků	101
11.2.1	Prozatímní fixace	101
11.2.2	Definitivní fixace úlomků	101
11.2.3	Způsoby fixace – technické provedení	102
11.2.4	Způsoby fixace zlomenin střední obličejové etáže	114
11.2.5	Způsoby fixace zlomenin dolní čelisti	116
12	Zlomeniny dolní čelisti	118
12.1	Zlomeniny alveolárního výběžku	118
12.2	Zlomeniny v ozubené části čelisti	118
12.3	Zlomeniny dolní čelisti za zubní řadou a v úhlu čelisti	119
12.4	Zlomenina kloubního výběžku	121
12.5	Zlomeniny svalového výběžku	124
12.6	Zlomeniny bezzubé nebo málo ozubené čelisti	125
12.7	Zlomeniny úbytkové (defektní)	125
12.8	Zlomeniny patologické	125
13	Zlomeniny střední obličejové etáže	127
13.1	Zlomeniny alveolárního výběžku horní čelisti	128
13.2	Zlomenina typu Le Fort I	129
13.3	Sagitální zlomenina maxily a patrových kostí	130
13.4	Zlomeniny nosních kostí	130
13.5	Zlomenina nazoetmoidoorbitálního komplexu	131
13.6	Zlomenina typu Le Fort II	132
13.7	Zlomeniny jářmového oblouku	133
13.8	Zlomeniny zygomaticomaxilárního komplexu	134
13.9	Hydraulické zlomeniny očníce	136
13.10	Zlomenina Le Fort III	139
13.11	Kombinovaná zlomenina Le Fort II a zygomaticomaxilárního komplexu	140
14	Poranění CNS a páteře	141
14.1	Obecné zásady první lékařské pomoci	141
14.1.1	Zajištění základních životních funkcí	141
14.1.2	Poloha a transport zraněného při poraněních lebky a mozku	142
14.1.3	Základní klinické vyšetření	142
14.2	Zásady chirurgického ošetření otevřených poranění	144
14.2.1	Primární chirurgické ošetření rány lebky a mozku	145
14.3	Zavřená poranění lebky a mozku	145
14.3.1	Ořes mozku (commotio cerebri)	145
14.3.2	Zhmoždění mozku (contusio cerebri)	146
14.3.3	Komprese mozku (compressio cerebri)	146
14.4	Otevřená poranění lebky a mozku	148

14.4.1	Poranění měkkých pokrývek lebních	148
14.4.2	Poranění nepronikající do mozku	148
14.5	Poranění pronikající do mozku	151
14.6	Poranění páteře	151
14.6.1	Klasifikace úrazů krční páteře	153
14.6.2	Krční poranění typu whiplash	154
14.6.3	Zlomeniny prstence C ₂ (Haugman's Fracture)	155
14.7	Obecné zásady péče o těžce zraněné a bezvědomé	156
15	Válečná a střelná poranění obličeje	157
15.1	První lékařská pomoc	160
15.2	Specializované ošetření	161
16	Traumatologie dětského věku	162
16.1	Úrazy zubů v dočasném chrupu	163
16.2	Zlomeniny čelistních kostí	163
17	Výživa zraněných	166
17.1	Složení diety	166
18	Posudková činnost	168
18.1	Posouzení zdravotní způsobilosti k práci	168
18.2	Posudky pro forenzní účely	168
Literatura		171
Rejstřík		172

Seznam zkratek

ABC	– (Airway-Breathing-Circulation) postup resuscitace: dýchací cesty – dýchání – krevní oběh
ACLS	– (Advanced Cardiac Life Support) rozšířená kardiální neodkladná resuscitace
AO	– (Arbeitsgemeinschaft für Osteosynthese) Odborná společnost pro osteosyntézu (funkčně stabilní osteosyntéza)
ARDS	– (Acute Respiratory Distress Syndrome) syndrom akutní dechové tísně dospělých
ARO	– anesteziologicko-resuscitační oddělení
ATLS	– (Advanced Trauma Life Support) rozšířená pórůrazová neodkladná resuscitace
BATLS	– (Battlefield Advanced Trauma Life Support) rozšířená pórůrazová neodkladná resuscitace v poli
BBP	– biologické bojové prostředky
BLS	– (Basic Life Support) základní neodkladná resuscitace
BMP	– (Bone Morphogenic Protein) kostní morfogenetický protein
CNS	– centrální nervová soustava
CO	– (Carbon oxide) oxid uhelnatý nebo Civilní ochrana
CRP	– (C-Reactive Protein) C-reaktivní protein
CT	– (Computer Tomography) počítačová tomografie
DČ	– dolní čelist
DIC, DIK	– (Disseminated Intravascular Coagulation) diseminovaná intravaskulární koagulace, popř. též defibrinační syndrom, konsumpční koagulopatie
EEG	– elektroencefalografie
EKG	– elektrokardiogram
ERC	– (European Resuscitation Council) Evropská rada pro resuscitaci
ERCP	– endoskopická retrográdní cholangiopankreatografie
ETI	– endotracheální intubace
FSF	– (Functionally Stable Fixation) funkčně stabilní osteosyntéza
GCS	– (Glasgow Coma Scale) glasgowská klasifikace komatu
Hb	– hemoglobin
HCD	– horní cesty dýchací
HEMA	– hydroxyethylmetakrylát
HIV	– (Human Immunodeficiency Virus) virus lidské imunodeficience
HZS	– hasičský záchranný sbor
IMF	– (Intermaxillar Fixation) mezičelistní fixace
IZS	– integrovaný záchranný systém
JIP	– jednotka intenzivní péče
KONIOSET	– souprava první pomoci k provedení punkční koniotomie

KPCR	– kardiopulmocerebrální resuscitace
KPR	– kardiopulmonální resuscitace
LC–DCP	– (Limited Contract – Dynamic Compression Plate) limitovaná kontaktní dynamická kompresivní ploténka
LCP-dlahy	– (Looking Compression Plate) kompresivní osteosyntetické dlahy
LPP	– lékařská první pomoc
LZS	– lékařská záchranná služba
LZS	– letecká záchranná služba
MIPO	– (Mini Invasive Plate Osteosynthesis) miniinvazivní ploténková osteosyntéza
MODS	– (Multiorgan Dysfunction Syndrome) multiorganové systémové selhání
MOF	– (Multiorgan Failure) – multiorganové selhání
MR	– magnetická rezonance
NP	– neodkladná péče
NSP	– nemocniční specializovaná péče
NZP	– návazná zdravotní péče
ORIF	– (Open Reduction and Internal Fixation) otevřená limitovaná vnitřní fixace
ORL	– otorinolaryngologie – ušní, nosní, krční
P	– pulzová frekvence (pulz)
PC fix	– dlahy (Point Contact Fixator) bodový kontaktní fixátor
PCR	– (Polymerase Chain Reaction) polymerázová řetězová reakce
PDS	– polyparadioxanon
PGA	– (Polyglycolid Acid) kyselina polyglykolidová
PLA	– poly-L-Lactid
PN	– pracovní neschopnost
PNP	– přednemocniční neodkladná péče
PP	– první pomoc
RIF	– (Rigid Internal Fixation) pevná vnitřní fixace
RLP	– rychlá lékařská pomoc
RVF	– rigidní vnitřní fixace
RZP	– rychlá zdravotnická pomoc
RZS	– rychlá záchranná služba
START	– (Simple Triage and Rapid Treatment) snadné třídění a rychlá terapie (obecné pravidlo poskytování pomoci)
SZO	– Světová zdravotnická organizace
TC	– traumacentrum
TIVA	– totální intravenózní anestezie
TK	– tlak krevní
TLF	– (Trauma Life Support) pravidla pro podporu života poraněného
WHO	– (World Health Organisation) Světová zdravotnická organizace
ZS	– záchranná služba

Předmluva k 2. vydání

Studentům medicíny a lékařské veřejnosti předkládáme učebnici, která pojednává o úrazech ústní dutiny, čelistí a obličeje. Je v ní zpracována problematika z medicínského pohledu velmi důležitá a stále aktuální. Traumatologie stojí totiž v současné době tváří v tvář stále většímu počtu zraněných, jejichž poranění jsou závažná, protože při nich dochází k poranění více orgánů a anatomických lokalit lidského těla, což je spojeno s častějšími průvodními komplikacemi. To je způsobeno především vyšší frekvencí dopravních úrazů, zraněními při fyzickém napadení druhou osobou (tedy úrazů označovaných dříve jako poranění kriminální), dalšími příčinami jsou úrazy sportovní a pracovní a strmý nárůst je zaznamenán také u poranění střelných.

Jenom pro ilustraci popisované situace uvádím, že v roce 2004 způsobili řidiči na silnicích České republiky 200 000 nehod, při kterých přišlo o život více než 1000 lidí. Smutnou skutečností je, že nejčastěji při dopravních nehodách umírají mladí lidé – největší a nejvyšší daň si vybírají nehody u kategorie 25–34letých. Nejčastějšími oběťmi havárií jsou řidiči a cestující v osobních automobilech (tvorí zhruba 60 % všech mrtvých na našich silnicích), přičemž výjimkou při těchto často rodinných tragédiích nejsou ani děti.

V posledních dekadách vzrůstá rovněž počet poranění souvisejících s různými pohromami postihujícími lidstvo a vyúsťujícími v nejrozmanitější stavy, které musí moderní medicína řešit. Stoupá počet lidských obětí hlavně při neštěstích ve volném prostoru (out doors). Každý rok zaznamenávají světové statistiky až 150 katastrof různého původu, a to i v mírových podmínkách. Proto jsme, vzhledem k aktuálnosti a společenskému významu, zařadili do učebnice kapitulu, která se týká událostí označovaných jako katastrofy.

Mimořádně závažnou a nebezpečnou realitou se stává terorismus s hrozbou použití jaderných chemických a biologických zbraní. Ostatně narůstající počty teroristických akcí jsou problémem sui generis – nebezpečné je, že svými dosahy a následky mohou ohrožovat existenci lidstva na této planetě.

Poranění obličejové kostry a měkkých tkání obličeje, sdružená velmi často s poraněními lebky a centrálního nervového systému a spojená i s dalšími zraněními, přivádějí ke spolupráci odborníky řady medicínských oborů (vedle stomatologů, stomatochirurgů a maxilofaciálních chirurgů jsou to především traumatologové, neurologové a neurochirurgové, oftalmologové, otolaryngologové, plastičtí chirurgové a další specialisté). Častý výskyt a závažnost poranění měkkých tkání obličeje a ústní dutiny, zubů, obličejových a lebečních kostí důrazně přikazují, aby vedle jejich prevence byla věnována náležitá pozornost všem opatřením, která směřují k účinnému potlačení jejich bezprostředních důsledků a vzdálených následků. Významnou úlohu v těchto snahách o zachování lidského života má nepochybně první neodkladná pomoc, která je charakterizována jako široký okruh opatření od technické první pomoci, svépomoci a vzájemné pomoci (první pomoci laické v přednemocniční etapě péče o zraněného), přes pomoc lékařskou základní i specializovanou.

Na včasnosti a úrovni poskytnuté první pomoci, na správné indikaci a řazení diagnostických a léčebných postupů zpravidla závisí sama další existence života, ale i kvalita života zraněného jedince, délka jeho pracovní neschopnosti, popřípadě invalidita a trvalé následky zranění. Znalost poskytování první pomoci zraněným v přednemocniční etapě léčby je tedy profesní samozřejmostí a povinností každého lékaře a do určité úrovně by tuto dovednost měla ovládat i laická veřejnost. Je obecně známou skutečností, že zásadní vliv na další osud zraněného má kvalita a včasnost první pomoci v prvních minutách a hodinách po zranění („golden hour“).

Podněty k napsání této učebnice vzešly z akutní praktické potřeby pregraduální výuky posluchačů stomatologického směru lékařských fakult. První vydání knihy i následný dotisk velmi rychle zmizely z pultů knihkupců, což jistě vždy potěší každého autora díla a nejinak tomu bylo i v tomto případě. Chtěl bych proto na tomto místě poděkovat vedení nakladatelství Grada za impluz a výzvu sepsat učebnici novou, která by zahrnovala i vývoj, k němuž v orofaciální traumatologii dochází v posledních letech.

Přál bych si, aby kniha posloužila především studentům, aby odbornou veřejností byla přijata shovívavě a aby se stala výzvou a podnětem k rozšíření další a cílevědomé spolupráce široké obce stomatologů s ostatními odborníky ku prospěchu našich společných pacientů.

Rád bych využil této příležitosti a vyjádřil hlubokou vděčnost svým klinickým spolupracovníkům i ostatním kolegům angažovaným v problematice traumatologie. Ti všichni totiž svojí poctivou, usilovnou a v mnoha ohledech i značně vyčerpávající každodenní prací pomáhají postiženým v jejich těžkém osudu a svým pracovním nasazením zajišťují vysokou odbornost české medicíny i v současných složitých ekonomických podmínkách.

Moje díky a vděčnost náležejí také klinické sekretářce paní Marii Blažkeové, která se svojí pečlivou prací prováděnou s nesmírnou a obdivuhodnou trpělivostí zasloužila o to, aby se z rukopisu stala kniha – učebnice.

Děkuji recenzentům, kolegům doc. MUDr. Milanu Machálkovi, CSc., a prim. MUDr. Zdeňku Jirouskovi, CSc., kteří se uvolili prostudovat toto dílo a umožnili mi, abych čerpal z jejich vědomostí, zkušeností a dobře míněných rad.

V neposlední řadě děkuji také všem zaměstnancům vydavatelství Grada, kteří se podíleli na technické realizaci a uspořádání knihy a byli tak nápomocni k naplnění koncepce, jejímž úmyslem bylo poskytnout stručnou a přehlednou informaci v oboru orofaciální traumatologie.

Jiří Mazánek

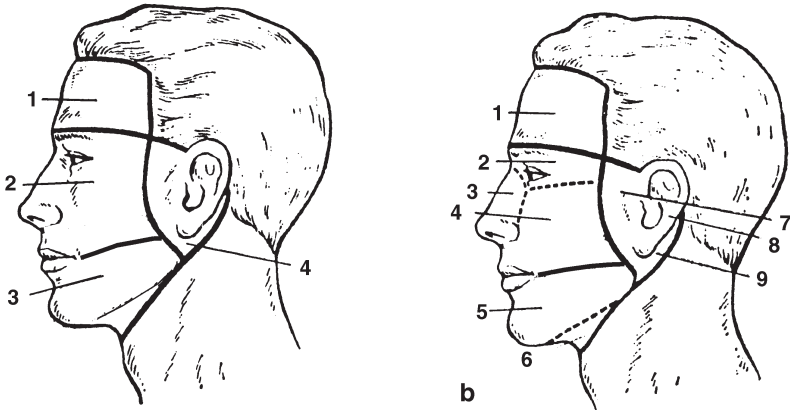
Luka pod Medníkem, červenec 2006

I. OBECNÁ ČÁST

1 Chirurgická anatomie orofaciální soustavy

Z traumatologického hlediska se kostra orofaciální oblasti rozděluje zpravidla na třetiny:

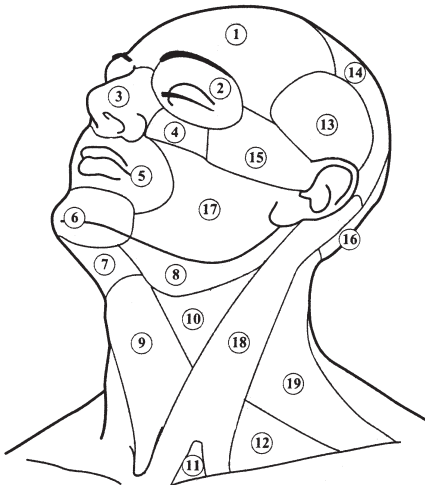
1. horní – nachází se nad horizontální linií vedenou kořenem nosu,
2. střední – oblast mezi horizontálními liniemi vedenými nosním kořenem a okluzní rovinou zubů,
3. dolní – tvoří ji oblast dolní čelisti.



Obr. 1a, b Chirurgicko-anatomické rozdělení obličeje

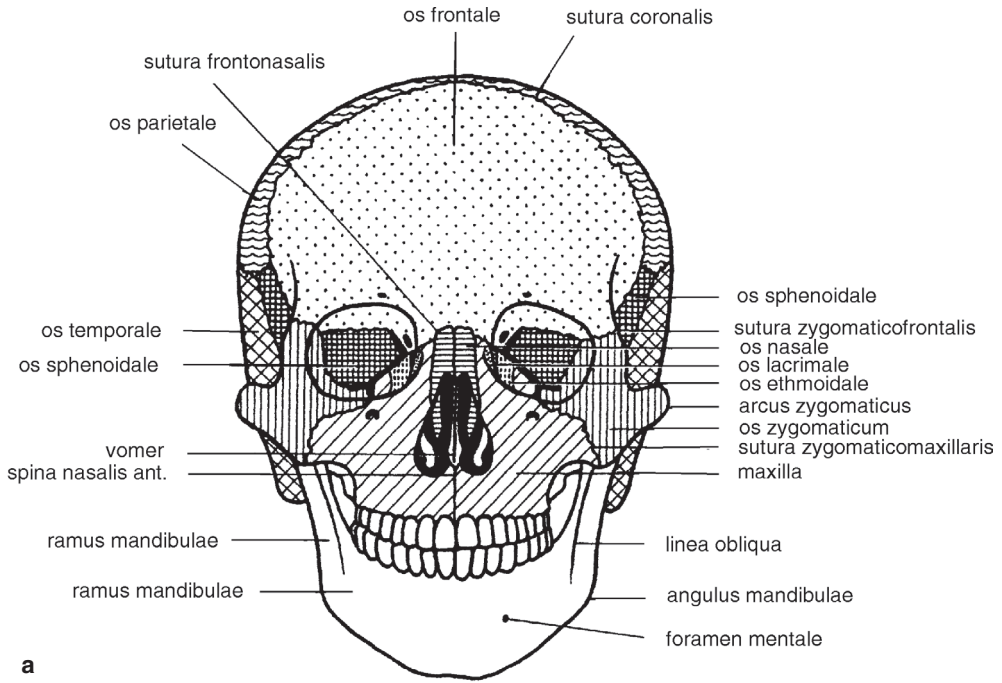
a – 1 – horní etáž, 2 – střední etáž, 3 – dolní etáž, 4 – krajina parotideomaseteřícká

b – 1 – oblast čela, 2 – oční oblast, 3 – oblast nosu, 4 – oblast tváře, 5 – oblast dolní čelisti, 6 – podbradová oblast, 7 – oblast temporomandibulárního kloubu, 8 – krajina ucha, 9 – retroaurikulární krajina

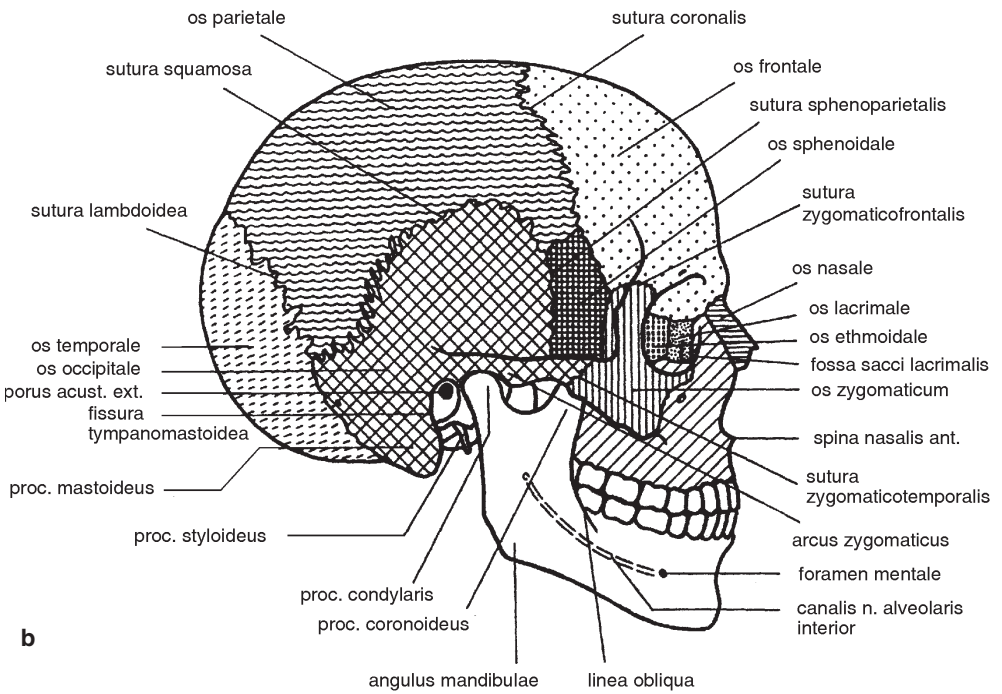


Obr. 2 Topograficko-anatomické oblasti hlavy a krku

1 – regio frontalis, 2 – regio orbitalis, 3 – regio nasalis, 4 – regio infraorbitalis, 5 – regio oralis, 6 – regio mentalis, 7 – trigonum submentale, 8 – trigonum submandibulare, 9 – trigonum musculare (omotracheale), 10 – trigonum caroticum, 11 – fossa supraclavicularis minor, 12 – trigonum omoclaviculare, 13 – regio temporalis, 14 – regio parietalis, 15 – regio zygomatica, 16 – regio occipitalis, 17 – regio buccalis, 18 – regio sternocleidomastoidea, 19 – regio cervicalis lateralis



a



b

Obr. 3a, b Skelet splanchnocrania a neurocrania – schematické znázornění
a – přední pohled, **b** – bočný pohled

1.1 Horní třetina obličeje

Tato oblast se dále rozděluje na horní část (sestavá z kostí kryjících mozek) a na část dolní (zahrnuje oblast frontoethmoidální, zygomaticofrontosfenoidální, sphenopalatinální a oblast temporomandibulárního kloubu):

- **frontoethmoidální oblast** – je nejslabším místem lební báze, poškozená je při zlomeninách nazoethmoidoorbitálních a zlomeninách typu Le Fort II a III (láme se lamina cribrosa ossis ethmoidalis, dochází k rinolikvovee); mediální stěna orbity (lamina papyracea se láme při nazoethmoidoorbitálních a hydraulických zlomeninách orbity), důležitým anatomickým útvarem je ligamentum palpebrale mediale (důležité při pohybu víček) a ductus nasolacrimalis,
- **zygomaticofrontosfenoidální oblast** – k jejímu poškození dochází při zlomeninách zygomaticomaxilárního komplexu a při zlomeninách Le Fort III; při zlomeninách v oblasti canalis opticus dochází k přímému poranění zrakového nervu, v oblasti fissura orbitalis superior dochází k poškození n. oculomotorius, n. abducens a n. trochlearis,
- **sphenopalatinální spojení** – v oblasti fissura sphenopalatina a fossa pterygopalatina mohou být poškozeny příslušné nervy a cévy, poranění je pak provázáno poruchou citlivosti patra,
- **oblast temporomandibulárního kloubu** – vedle tvrdých a měkkých substancí kloubu bývají poraněny anatomické struktury zevního a středního ucha.

1.2 Střední třetina obličeje

Dělí se na část centrální (obsahuje maxilu, os nasale, os lacrimale, vomer, os ethmoidale a proc. pterygoideus ossis sphenoidalis) a laterální (os zygomaticum a arcus zygomaticus). Tyto kosti ohraničují duté prostory orbit, nosní dutinu a paranasální dutiny; strukturu tvoří křehký systém, který je ochranou lební báze. Zlomeniny v této oblasti mají zpravidla tříštivý charakter. Oblastí procházejí tři kostní trajektorie, která vedle os zygomaticum a alveolárního výběžku horní čelisti systém střední obličejeové etáže zpevňují – trajektorium frontonazální zygomatické a pterygoidální.

1.3 Dolní třetina obličeje

Tuto část tvoří dolní čelist a je nejčastěji zraňovanou oblastí (predilekčními místy zlomenin dolní čelisti jsou krček kloubního výběžku, úhel čelisti, oblast špičáků a střední čára). Je zpevněná třemi kostními pruhy (první se nachází v bradovém trojúhelníku, další probíhá z oblasti svalového výběžku po přední straně větve až k linea obliqua a k hřebeni dolní čelisti a konečně třetí trajektorium vychází z kloubního výběžku čelisti a směřuje po jejím dolním okraji k bradě). Čelistí prochází canalis mandibulae, který obsahuje cévy a nervy (n., a. a v. alveolaris inferior) – při dislovaných zlomeninách dochází často k poranění nervu a k hypestezii v oblasti brady,

poranění cév je pak příčinou větších hematomů; žvýkácí svaly, které se na čelist upínají, mají vliv na způsob dislokace fragmentů. Pod hranou dolní čelisti probíhá ramus marginalis n. facialis. Za krčkem dolní čelisti probíhá a. maxillaris, v blízkosti krčku se nachází také n. auriculotemporalis – následkem jeho poranění je hypestezie v temporální a aurikulární oblasti.

1.4 Svaly obličeje

Svaly obličeje se dělí na svaly žvýkácí (mastikační, čelistní) a svaly mimické (kožní), které se nacházejí v oblasti oka, úst, nosu a ucha.

- *Žvýkácí svaly*: m. masseter, m. temporalis, m. pterygoideus externus a internus.
- *Svaly klenby lebni* (mm. pericranii): dělí se na dvě hlavní části – m. occipitofrontalis a m. temporoparietalis.
- *Svaly víček*: m. orbicularis oculi, m. levator palpebrae superioris, m. corrugator glabellae (supercilii).
- *Svaly nosu*: m. depressor glabellae, m. nasalis, m. depressor septi.
- *Svaly úst*: m. levator labii superioris, m. levator palpebrae superioris alaeque nasi (m. angularis), m. zygomaticus major et minor, m. levator anguli oris, m. mentalis, m. depressor labii inferioris, m. depressor anguli oris, m. buccinator, m. orbicularis oris, m. risorius.

1.5 Cévní a lymfatické zásobení

Cévní a lymfatické zásobení je v oblasti obličeje velmi bohaté, vyznačuje se velkým množstvím anastomózujících kolaterál a vyvinutím spojek mezi pravou a levou stranou obličeje. Bohaté cévní zásobení je příčinou tvorby hematomů a sufuzí a většího krvácení při poranění, současně však dovoluje větší možnost indikace různých rekonstrukčních postupů.

Arteriálně je orofaciální oblast zásobena větvemi a. carotis externa (větve ventrální – a. thyroidea superior, a. lingualis, a. facialis; větve dorzální – a. sternocleidomastoidea, a. occipitalis, a. retroauricularis; větve mediální – a. pharyngica ascendens; větve konečné – a. maxillaris, a. temporalis superficialis).

Žíly – odtok krve zajišťují v. jugularis superficialis dorsalis (v. jugularis externa) a v. jugularis interna. Důležité jsou venózní spojky do sinus cavernosus (přes v. ophthalmica superior a přes plexus pterygoideus a v. ophthalmica inferior).

Lymfatická tkáň je v oblasti orofaciální rovněž bohatá, asi 500 mízních uzlin má tributární oblast v 6 uzlinách retroaurikulárních, parotických, tvářových, retrofaryngeálních, submentálních, submandibulárních, povrchových a hlubokých krčních uzlinách.