

# Prsa očima plastického chirurga

- Úpravy vrozených i získaných vad
- Zvětšení i zmenšení prsů
- Modelace a rekonstrukce prsů

Jan Měšťák



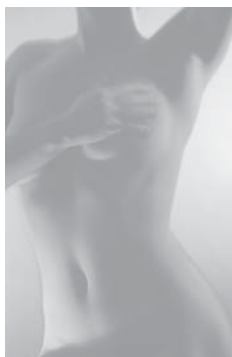
# Upozornění pro čtenáře a uživatele této knihy

Všechna práva vyhrazena. Žádná část této tištěné či elektronické knihy nesmí být reprodukována a šířena v papírové, elektronické či jiné podobě bez předchozího písemného souhlasu nakladatele. Neoprávněné užití této knihy bude **trestně stíháno**.

*Používání elektronické verze knihy je umožněno jen osobě, která ji legálně nabyla a jen pro její osobní a vnitřní potřeby v rozsahu stanoveném autorským zákonem. Elektronická kniha je datový soubor, který lze užívat pouze v takové formě, v jaké jej lze stáhnout s portálu. Jakékoliv neoprávněné užití elektronické knihy nebo její části, spočívající např. v kopírování, úpravách, prodeji, pronajímání, půjčování, sdělování veřejnosti nebo jakémkoliv druhu obchodování nebo neobchodního šíření je zakázáno! Zejména je zakázána jakákoliv konverze datového souboru nebo extrakce části nebo celého textu, umístování textu na servery, ze kterých je možno tento soubor dále stahovat, přitom není rozhodující, kdo takovéto sdílení umožnil. Je zakázáno sdělování údajů o uživatelském účtu jiným osobám, zasahování do technických prostředků, které chrání elektronickou knihu, případně omezují rozsah jejího užití. Uživatel také není oprávněn jakkoliv testovat, zkoušet či obcházet technické zabezpečení elektronické knihy.*

# Prsa očima plastického chirurga

Jan Měšťák



*Děkujeme za podporu Klinice Esthé s.r.o.*

doc. MUDr. Jan Měšťák, CSc.

## **PRSA OČIMA PLASTICKÉHO CHIRURGA**

Vydala Grada Publishing, a.s.

U Průhonu 22, 170 00 Praha 7

tel.: +420 220 386 401, fax: +420 220 386 400

[www.grada.cz](http://www.grada.cz)

jako svou 2708. publikaci

Odpovědná redaktorka Jana Jindrová

Sazba a zlom Antonín Plicka

Počet stran 96

Vydání 1., 2007

Vytiskly Tiskárny Havlíčkův Brod, a. s.

Husova ulice 1881, Havlíčkův Brod

© Grada Publishing, a.s., 2007

Cover Photo © profimedia.cz/CORBIS

**ISBN 978-80-247-1834-7** (tištěná verze)

**ISBN 978-80-247-6806-9** (elektronická verze ve formátu )

© Grada Publishing, a.s. 2011

# / Obsah

/ <b>Předmluva</b> .....	7
--------------------------	---

/ <b>Úvod</b> .....	9
---------------------	---

## OBECNÁ ČÁST

/ <b>1. Úloha ženského prsu v dějinách</b> .....	13
--	----

/ <b>2. Vývoj a anatomie ženského prsu</b> .....	15
--	----

Vývoj prsu .....	15
------------------	----

Anatomie prsu .....	16
---------------------	----

/ <b>3. Kosmetické vady prsů</b> .....	17
--	----

Vrozené a vývojové vady prsů .....	17
------------------------------------	----

Získané vady prsů .....	18
-------------------------	----

Historické záznamy o vývoji operací kosmetických vad prsů .....	19
---	----

/ <b>4. Prs a nádorové onemocnění</b> .....	23
---	----

Chirurgie prsu z pohledu historie .....	24
---	----

/ <b>5. Zvětšená prsa u muže – gynekomastie</b> .....	27
---	----

## SPECIÁLNÍ ČÁST

/ <b>6. Operace kosmetických vad prsů</b> .....	31
---	----

Zvětšení prsů – augmentace .....	31
----------------------------------	----

Zmenšení prsů – redukce .....	38
-------------------------------	----

Modelace ochablých prsů .....	42
-------------------------------	----

Korekce asymetrie prsů .....	47
------------------------------	----

Korekce vpáčených bradavek .....	50
----------------------------------	----

<b>/ 7. Rekonstrukce prsu po nádorovém onemocnění</b> .....	53
Chirurgická léčba nádorového onemocnění prsu .....	54
Rekonstrukce prsu po odstranění nádoru .....	54
<i>Rekonstrukce celého prsu</i> .....	56
<i>Rekonstrukce části prsu</i> .....	66
<i>Profylaktická mastektomie</i> .....	68
<i>Rekonstrukce dvorce a bradavky</i> .....	70
<i>Doplňující operace ke korekci druhého prsu</i> .....	70
<b>/ 8. Operace gynekomastie u mužů</b> .....	73
<b>/ 9. Komplikace po operacích kosmetických vad prsů</b> .....	75
Komplikace u zvětšovacích operací prsů .....	76
Komplikace u zmenšovacích operací prsů .....	81
Komplikace po modelaci prsů .....	82
Komplikace po rekonstrukcích prsů .....	83
<b>/ Závěr</b> .....	85
<b>/ Literatura</b> .....	89

# / Předmluva

Řekne-li se plastická chirurgie, většina lidí z laické či odborné veřejnosti si asi představí operování kosmetických vad, léčení popálenin či ošetřování úrazů obličeje a rukou. To je ve skutečnosti jen část velmi širokého oboru, který zahrnuje i léčbu mnohých vrozených a získaných vad, jako jsou např. rozštěpy rtu a patra, vrozené vady rukou a genitálu, kožní nádory, pourazové a pooperační stavy a také již jmenované úrazy obličeje a končetin, popáleniny a kosmetické vady.

V posledních desetiletích dochází k prudkému rozmachu plastické chirurgie jako oboru. Je to především díky rozvoji mikrochirurgie a také stále širšímu uplatňování nových moderních pomůcek a prostředků v každodenní praxi – využívání endoskopické techniky operování, expandérů (podkožně uložených „balónků“, které postupným nafukováním vedou k roztažení a zvětšení kožního povrchu nad nimi), implantátů, laserové terapie, různých druhů liposukčních technik apod.

Plastická chirurgie je v našich podmínkách nezastupitelná při chirurgické léčbě obličejových rozštěpů a při řešení složitých rekonstrukčních výkonů pooperačních a pourazových. Své výsadní postavení zaujímá také v replantační chirurgii, tj. při zpětném našívání částí končetin oddělených úrazem. S rozvojem plastické chirurgie nabývá na významu i stále se rozšiřující spolupráce s ostatními chirurgickými obory – chirurgií, ortopedií, hrudní chirurgií, kardiochirurgií, čelistní chirurgií, otorinolaryngologií a jinými obory.

Zakladatelem plastické chirurgie u nás byl akademik František Burian – vynikající vědec, skvělý chirurg obdařený nebývalou zručností a invencí, které mu umožnily stát se plastickým chirurgem světového formátu. Své první větší zkušenosti získal v období I. světové války, kdy zřídil stanici plastické chirurgie v Temešváru, kterou po skončení války převedl do divizní nemocnice na Hradčanech. V prvních poválečných letech tato stanice sloužila hlavně k řešení těžkých pourazových stavů z období první světové války. Po přechodném jejím přemístění do Jedličkova ústavu v Praze na Pankráci nachází pracoviště od roku 1937 své definitivní sídlo ve státní nemocnici na Královských Vinohradech, kde se stalo základem Ústavu a později i Kliniky plastické chirurgie. S vytvořením Oddělení pro léčbu popálenin v Praze se okruh poskytované léčebně preventivní péče rozšířil na léčení nemocných se zevními vrozenými vadami obličeje, genitálu, končetin a trupu, s nádorovým onemocněním kůže, popáleninami, ztrátovými

poraněními, pórůrazovými stavy a s vadami kosmetickými. Zásľuhou profesora Arnolda Jiráska, tehdejšího prezidenta lékařské komory, a s velkým přispěním doktora Buriana byla u nás v roce 1932 plastická chirurgie jako první na světě uznána samostatným oborem a jako taková i přednášena studentům Lékařské fakulty Univerzity Karlovy.

Jedním z odvětví plastické chirurgie je estetická chirurgie. Jejím úkolem je řešit různé kosmetické vady, ať již vrozeně podmíněné nebo vzniklé v průběhu života, kterými se člověk co do vzhledu liší od všeobecně uznávaného normálu či ideálu krásy a estetického vnímání. Jejím posláním je zbavit člověka pocitu odlišnosti od jiných a vrátit mu narušenou sebedůvěru a sebevědomí. Jeden z nejvýznamnějších estetických chirurgů, prim. MUDr. Karel Fahoun, DrSc., nazval estetickou chirurgií, v přeneseném slova smyslu, také psychochirurgií. A každý, kdo se více zabývá estetickou chirurgií, může tento příměr jenom potvrdit.

Estetická chirurgie řeší i převážnou většinu kosmetických vad prsů. Méně často se však zabývá problematikou rekonstrukce prsu po jeho odstranění pro nádorové onemocnění. A protože cílem našeho sdělení je seznámit čtenáře nejen s nápravou kosmetických vad prsů jako takových, ale také s rekonstrukcemi prsů při jejich ztrátě, dovolili jsme si rozšířit předkládaný text také o tuto problematiku, i když z praxe víme, že najít přesnou hranici, kde končí estetická chirurgie a začíná chirurgie plastická je často velmi obtížné.



# / Úvod

Ženský prs představuje od pradávna symbol ženskosti. Snad ještě více než u jiných vad žena bolestně pociťuje jakékoli odchylky ve tvaru prsů a jejich velikosti, vrozenou asymetrii či ztrátu prsu pro vážné onemocnění. Je také všeobecně známou skutečností, jak velký význam přisuzují mnohé ženy kráse svého poprsí. Vyplývá to z naší každodenní praxe, a to především na pracovištích estetické chirurgie, kde tyto ženy, někdy i přes odmítavý postoj svých partnerů a manželů, usilovně vyžadují chirurgický zákrok, ať již v podobě modelace prsů, nebo jejich zvětšení. Plastický chirurg bývá obvykle ve shodě s názorem jejich partnerů, musí však velmi citlivě posuzovat každou ženu, která se dostavila ke konzultaci s přáním kosmetické operace prsů. Musí být nejen vysoce erudovaným odborníkem, který objektivně zhodnotí stupeň kosmetické vady s možnostmi jejího řešení, ale také dobrým psychologem, který je schopen nenásilnou a nevtíravou formou ozřejmit si všechny příčiny a důvody neadekvátního vymáhání kráslicí operace.

Za svoji více než třicetiletou praxi v oboru plastické chirurgie jsem nabyl přesvědčení, že žena je v mnohém daleko citlivější a zranitelnější než muž. Týká se to i její větší vnímavosti na některé vrozeně podmíněné nedostatky tělesné krásy a vzhledu, nebo na nedostatky, které vznikly v období mateřství či v pozdějším věku. Přesvědčivě o tom hovoří naprostá převaha žen vyšetřovaných v našich ordinacích se žádostmi o korekce jakékoli kosmetické vady ve srovnání s relativně skrovným počtem vyšetřovaných mužů.

Kosmetické vady prsů patří k nejčastějším vadám, pro které dnes žena navštíví plastického chirurga. Patří k nim malá a nedostatečně vyvinutá prsa nebo naopak nadměrně veliká prsa, méně často potom prsa asymetrická. Další velkou skupinu tvoří pokleslá a ochablá prsa po těhotenství nebo po přílišné redukci tělesné váhy a také stavy spojené se ztrátou prsu pro zhoubné onemocnění.

Jak již bylo uvedeno, při posuzování kosmetických vad prsů a vhodnosti operace se neřídíme vždy pouze stupněm vady, ale musíme také přihlídnout k některým dalším, především psychologickým faktorům, které mohou o plánovanou operaci spolurozhodovat. Opět z praxe víme, jak hluboce jsou v některých ženách zakořeněny vjemy z období dospívání týkající se posměchu spolužáků ve vztahu k malým, nevyvinutým prsům nebo v pozdějším věku hrubé a netaktní poznámky ze strany partnera. Také opuštění rodiny manželem a jeho odchod

k jiné ženě může být jedním z důvodů, kdy žena, v mylné domněnce o příčině rozchodu, vyhledá v naději pomoc plastického chirurga s přáním modelace nepěkně visících a ochablých prsů. Je třeba však mít na paměti, že ani dobře provedená operace původní problém nevyřeší. Překvapivě také mnoho žen, které pečují o svůj vzhled i tělesnou kondici navštěvováním aerobiku a podobných pohybových center, požaduje úpravu velikosti či tvaru prsů vzhledem k nepříjemným pocitům vycházejícím z pozorování jiných žen obdařených lépe vyvinutým poprsím.

Při konzultaci a vyšetřování žen, které mě navštíví s malými prsy nebo prsy ochablými, se řídím určitými pravidly, resp. vycházím ze tří kritérií, které jsou pro doporučení nebo odmítnutí operace rozhodující: 1. vhodnost operace z pohledu muže, 2. vhodnost operace z pohledu plastického chirurga, 3. procentuální vyjádření naléhavosti operace z pohledu vyšetřované ženy. Přibližně u 30–40 % vyšetřovaných žen operaci nedoporučím. Odmítám zvětšení dostatečně vyvinutých prsů pěkných tvarů, a to ze zásady, že nesmí být nikdy narušen přirozený vzhled prsů. Ze stejných důvodů nedávám příliš velké implantáty ani ženám, u kterých bylo naopak, pro menší velikost prsů, zvětšení doporučeno. I zde se řídím určitým pravidlem o přirozenosti prsů po jejich zvětšení, a to u ženy stojící nebo ležící. Co se týče modelací prsů, odmítám operace u žen, které mají prsa jen lehce pokleslá a pěkných tvarů. Zde je třeba vždy zvážit, zda relativně pěknější tvar prsů je adekvátní ve vztahu k pooperačním jizvám, které mohou být sice jemné a nepříliš nápadné, ale přesto viditelné. Samozřejmě u těžších forem poklesu a ochabnutí prsů je konečný výsledek vždy pozitivní a velmi efektní.

Zcela jiná situace je u zbytnělých neboli hypertrofických prsů. Ty přinášejí svým nositelkám různé obtíže, které po jejich zmenšení obvykle vymizí. Podobně při úpravě asymetrických prsů dochází k bezprostřednímu kvalitativnímu posunu co do velikosti i tvaru operovaných prsů. U méně nápadných asymetrií operaci nedoporučuji.

Zvláštní skupinu kosmetických vad prsů tvoří ztráta prsu pro vážné onemocnění. Ztráta prsu představuje pro ženu těžký hendikep ve společenském i osobním životě. Proto jsme se rozhodli, a domníváme se, že zcela právem, věnovat této problematice jednu samostatnou kapitulu.



# OBEČNÁ ČÁST



# / 1. Úloha ženského prsu v dějinách

Ženský prs je v dnešní době všeobecně chápán jako jeden z nejdůležitějších atributů ženské krásy. Historické záznamy však dokladují postupnou přeměnu úlohy a postavení prsu od starověku po současnost.

Nahlédneme-li do dávné minulosti, např. do doby prehistorické, ženy v tomto období byly uctívány jako bohyně plodnosti, bohyně matky a bohyně živitelky. Dochovaná soška Venuše z Grimaldi, stará 23 000 let, charakterizuje ženu s bujným poprsím vyjadřujícím naději blahobytu. V krajích tzv. úrodného půlměsíce představovala prsa znak většiny model uctívaných v domovech a svatyních obdobným způsobem, jakým moderní křesťané uctívají kříž a obrazy Panny Marie. Fénická bohyně lásky a plodnosti Aštar, ztvárněná na sloupoví soch z 8.–6. století př. Kr., znázorňuje bohyni živitelku jako jakýsi „strom s prsy“. Ve starém Egyptě byli faraónové zpodobňováni u prsu této kojící bohyně buď při narození, nebo při korunovaci, anebo po své smrti – každá tato událost vyžadovala hladký přechod z jedné formy života do druhé. Také bohyně Isis má podobu kojící ženy, která byla dávána na roveň samotnému královskému trůnu. Zachovaná soška bohyně Isis kojící syna Hóra je považována za pravzor pro vyobrazení kojící Madony ze 14. století. Ta uzavírala dlouhý řetězec ženských božstev, uctívaných za schopnost rodit a kojit od doby paleolitických bohyní po pozdní středověk. Dominantním znakem těchto božstev byla vždy prsa zajišťující potravu pro zachování nově narozeného života.

Z pohledu dějin představují další významný znak prsa erotická. První záznamy o sexuální symbolice ženského prsu nacházíme z doby bronzové na Krétě (3200–100 př. Kr.). Na zdech paláce v Knóssu, na vázách i sarkofázích jsou vyobrazeny ženy, které mají odhalená ňadra a nohy zakryty zvonovitou suknicí. Podle některých historiků jsou nekryté živůtky považovány za běžný oděv mínójských žen. Také bohyně lásky Afrodite (Venuše) byla počínaje 4. stol. př. Kr. znázorňována s jasně se rýsujícími nebo zcela obnaženými prsy vytvářenými podle erotického ideálu. V Bibli, ve sbírce milostných veršů „Píseň písní“ krále Šalomouna, představují prsa symboliku tělesné touhy. Přes mnoho zachovaných dalších podobných příkladů nacházíme v písemnictví

také mnoho zastánců odmítavých postojů. Například řecký filosof a přírodovědec Aristoteles (384–322 př. Kr.) nebo lékař Hippokrates (460–377 př. Kr.) považovali prsa za biologické znaky ženské podřazenosti v celé živočišné říši. Také křesťanství a jiná náboženská vyznání potlačovaly po staletí tento kult ženskosti. Zatímco ve starověkém světě byly prsy jedním z dominantních znaků posvátnosti, křesťanské umění často dávalo na srozuměnou, že neklamným znakem svatosti je neexistence prsů.

Teprve v pozdním středověku a v období renesance dochází k zásadnímu obratu v pohledu na ženské poprsí. Podnět k této změně dal obraz konkubíny francouzského krále Karla VII. Agnès Sorelové, která byla zobrazena v plné kráse s obnaženým ňadrem. Na rozdíl od kojící Madony, jejíž obraz byl vytvořen před 100 lety, byl poprvé vyobrazen smysluplný prs vystupující ze živůtku. Agnès byla zahrnuta bohatstvím a stala se tak první královskou metresou, která vytěžila ze sexuální náklonnosti značný prospěch. Příběh Agnès Sorelové byl nejen předzvěstí nové éry ve francouzských dějinách, ale také znakem nového sociálního významu ňader.

Při výčtu historického významu prsů nesmíme zapomenout ani na mýtus o Amazonkách, legendárním národu pocházejícím údajně z maloasijské Kappadokie. Tyto ženy žily výhradně v ženské společnosti ovládané královnou a poprvé se objevily v homérské literatuře z 8. století př. Kr. Podle legendy si nechávaly uříznout pravý prs, aby si tím usnadnily napínání luku. Obvyklý etymologický výklad jejich jména se odvolává na dvě řecká slova – a (bez) a mazos (prs). Lékařské pojednání z konce 5. století př. Kr. nazvané „Vzduch, voda, prostor“ tvrdí, že chybějící prs byl odstraněn v dětství a účelem bylo, aby veškerá síla přešla do pravého ramene a paže. Chybějící prs vytváří děsivou představu – jedno ňadro bylo zachováno kvůli kojení potomků ženského pohlaví, druhé odstraněno, aby usnadnilo násilí proti mužům.

O skutečnosti, jak dalece představovala prsa symbol ženské krásy, svědčí i četné příklady od počátku našeho letopočtu až do středověku, kdy ženy byly trestány za prohřešky a jiná provinění zohavením prsů nebo jejich odříznutím. Ztráta prsu u ženy v dnešní době, pro jeho vážné onemocnění, může vyjadřovat jakousi – v nadneseném slova smyslu – krutou analogii se zohyzďováním doby minulé. Proto jakákoli naše snaha zmírňující tuto daň nositelek ženskosti by měla být naší samozřejmou povinností.

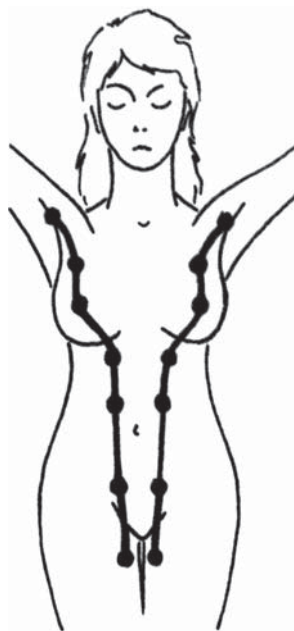## / 2. Vývoj a anatomie ženského prsu

Předložit podrobný výklad o anatomii a vývoji ženského prsu by rozhodně přesahovalo rámec našeho sdělení o kosmetických vadách prsů. Proto jsme se v této kapitole zaměřili pouze na nejzákladnější informace týkající se anatomické struktury prsu a jeho vývoje.

### Vývoj prsu

V embryonální době se u člověka (u obou pohlaví) zakládá pruh epitelového ztlustění – *mléčná lišta* (obr. 1). Ta probíhá od podpaží k tříslům a vytvářejí se v ní základy apokrinních žláz, z nichž se nakonec vyvine mléčná žláza, obvykle jako párový orgán. Vzácně se v průběhu mléčné lišty mohou objevit vývojové rudimenty jako přídatné mléčné žlázy – *polymastie* – nebo rudimentární bradavky – *polythelie*, někdy pouze jako pigmentové skvrny. U mužů zůstává základ mléčné žlázy rudimentární, jen výjimečně se může dále vyvíjet a vzniká *gynecomastie*.

Další vývoj mammy v dětství a během dospívání probíhá tak, že se nejprve nad úroveň kůže zdvihá areola s bradavkou – *infantilní mamma*, potom prs nabývá pupencovitého tvaru a je nízký – *areolomamma* a nakonec se vytváří klenutý, i když nízký prs se zřetelnou bradavkou – *mamma papilata*. V dalším období se prs dospělé ženy vyskytuje v několika antropologických tvarových typech, které se v průběhu života (těhotenství, involuce žlázy ve stáří) postupně střídají.

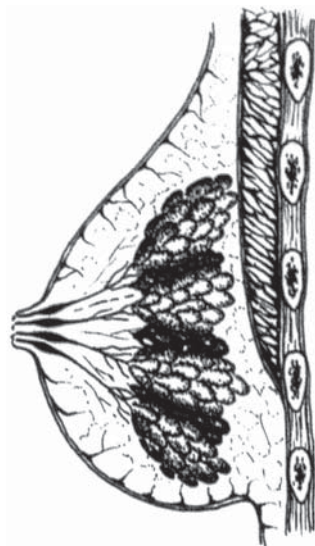


**Obr. 1** Mléčná lišta

## Anatomie prsu

Prs v plném vývoji zasahuje od 3. do 6. žebra, v horizontální rovině od okraje hrudní kosti do střední čáry podpaží. Záleží však na velikosti prsů, větší mohou přesahovat i přes uvedené hranice. Na vrcholu prsu je dvorec – *areola mammae*, v jehož středu je *mamilla* (bradavka), na jejímž vrcholu ústí mlékovody – *ductus lactiferi*. Bradavka má mazové žlázy, ve dvorci jsou drobné hrbolky, které podmiňují *glandulae areolares* (Montgomeryi). V areole a v mamile je hladká svalovina, která reaguje na dotykové podráždění smrštěním dvorce a vyzdvižením bradavky.

Mléčná žláza – *glandula mammae* – horními dvěma třetinami naléhá na velký prsní sval, dolní třetinou potom na povázku břišních svalů. Mléčná žláza má tvar okrouhlý, pouze v zevním horním kvadrantu je uložen její mohutnější výběžek směřující k podpaží.



Mléčná žláza se skládá z 15–20 laloků, které se dále větví v lalůčky mléčné žlázy složené ze žlázových *alveolů* (obr. 2). Z lalůčky vycházející mlékovody, které se spojují vždy z jednoho laloku žlázy ve společný mlékovod. V době laktace se na nich objevují dutiny, kde se hromadí mléko před odchodem z mamily.

*Nervy prsu* přicházejí z mezižebních nervů 2.–6. žebra. Pro citlivost centrální části prsu, včetně dvorce a bradavky, je nejdůležitější 4. mezižební nerv.

*Mízní cévy prsu* vytvářejí pleteně pod dvorcem a pod kůží a potom sbírají další síť ze žlázy a odtékají do hlubokých lymfatických pletení a dále do regionálních uzlin. Udává se, že více než 75 % lymfatické drenáže prsu směřuje do podpažních lymfatických uzlin.

**Obr. 2** Anatomie prsní žlázy



## / 3. Kosmetické vady prsů

Vady prsů, které řeší plastická chirurgie různými operačními výkony, lze rozdělit na vady vrozeně podmíněné a na vady získané v průběhu života. Zatímco vrozené vady prsů se obvykle projevují – až na některé výjimky – v období dospívání, se získanými vadami prsů se většinou setkáváme až v pozdějším věku, a to v důsledku změn doprovázejících graviditu, váhovou disbalanci či v souvislosti s onemocněním prsní žlázy. Někdy je také obtížné stanovit přesnou hranici mezi vadami vrozenými a získanými. Týká se to především vad doprovázejících podvývin prsní žlázy či naopak její zbytnění.

### Vrozené a vývojové vady prsů

**Vrozené vady** prsů se často projevují, jak již bylo uvedeno, až v době puberty a mohou mít nepříznivý vliv na osobní i společenský život mladé ženy. Působí nositelkám často větší pocit méněcennosti než jiná tělesná deformita. Nepříznivý vliv na psychický stav ženy je podporován tím, že se vada začne projevovat právě v době puberty, kdy dívky mají mnohé emocionální problémy. Jsou velmi snadno zraňovány nešetrnými poznámkami o své vadě, bývají přecitlivělé, stydlivé, začnou se stranit mladých přátel, vyhýbají se různým aktivitám. Snad se na duševním stavu vadou postižené dívky podílí, kromě vědomí kosmetického nedostatku, i pocit funkční méněcennosti vzhledem k druhému hlavnímu poslání budoucí matky, tj. život kojením dítě, které porodí. Vrozené vady prsů mohou být sdruženy i s jinými vadami, např. s částečným nebo úplným nevývinem velkého prsního svalu, poruchami vývoje paže nebo celé horní končetiny ve smyslu jejího zkrácení a zeslabení, srostlicemi prstů či jejich zkrácenými články.

K vrozeným vadám prsů patří:

- ▶ **amastie** – vrozené chybění jednoho nebo obou prsů s dvorcem a bradavkou,
- ▶ **hypoplazie** a **mikromastie** – vrozeně podmíněný nedokonalý vývoj prsu a bradavky,

- ▶ **polymastie a polytelie** – nadpočetné mléčné žlázy s bradavkami v průběhu rudimentární mléčné lišty, vyskytující se na jedné nebo obou stranách od podpaží k tříslům,
- ▶ **mamma accesoria, aberans** – označuje lokalizaci žlázy mimo mléčnou lištu a skrývá v sobě nebezpečí vzniku nádorového onemocnění,
- ▶ **mamilla inverta** – vpáčená bradavka, může být jednostranná i oboustranná, je nutno ji vždy pečlivě odlišit od vtažené bradavky na podkladě pozánětlivých nebo nádorových změn.

Mléčná žláza prodělává při **vývoji** a později v reprodukčním období ženy změny ve tvaru, velikosti, konzistenci a funkci, které jsou závislé především na menstruačním cyklu a graviditě. Většina změn je podmíněna hormonálně, stejně jako zbytnění žláz u novorozenců a mladých chlapců. Zbytnění mléčné žlázy u mužů, gynekomastie, se může projevit i v pozdějším věku v důsledku hormonální léčby, např. u nádorového onemocnění prostaty.

K nejčastějším vývojovým vadám prsů, vrozeně podmíněným, patří kromě již uvedené hypoplazie prsů:

- ▶ **hypertrofie prsů** – difúzní zvětšení prsů, které se vyskytuje jako infantilní nebo jako pubertální, zvané též virginální,
- ▶ **asymetrie prsů** – vzniká při hypoplazii jedné strany a normálním vývinu prsní žlázy druhé strany nebo naopak u normálního vývoje prsní žlázy a její hypertrofii neboli zbytnění na straně druhé,
- ▶ **vpáčené prsní bradavky** – je stav, kdy vývojově nedochází k prominenci bradavky na jedné nebo obou stranách. Vpáčené bradavky jsou hodnoceny nejen jako vada kosmetická, ale také z hlediska funkce bradavky – v době laktace a kojení znesnadňují sání mléka dítětem.

## Získané vady prsů

Získané vady prsů se většinou projevují až v postpubertálním období, a to především v třetím až pátém decenniu. Manifestují se rozličnými klinickými obrazy se změnami tvaru a objemu ve smyslu zmenšení nebo hypertrofie. Méně často se setkáváme se získanými vadami prsů, u kterých příčinu vzniklé deformace je nutno hledat v raném dětství.

**Získaná hypoplazie** je podmíněna poškozením zárodku žlázy v dětství. K zabrzdění vývinu mléčné žlázy může vést hnisavý proces, chirurgický zákrok (operace srdce) nebo zjizvená kůže prsní krajiny po popálení či poleptání. Tako-